



# ГНМ. Новая медицина. Паренхима и кора головного мозга

**Сверкунов  
Артём Владимирович**

Клинический психолог. Специалист ЛФК  
Общественный деятель.

## ЦЕЛители



### Древняя медицина

Ложные теории  
лекарям

Толпе натуропатия  
и гомеопатия

## БОЛЬница

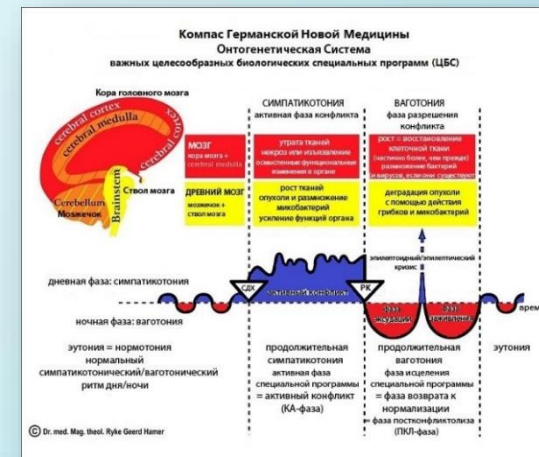


### Современная медицина

Ложные знания  
для врачей

Толпе  
Ложные теории  
и фармпрепараты

## ЗДРАВница



### Новая медицина

Знания  
для всех

Народу  
самоисцеление



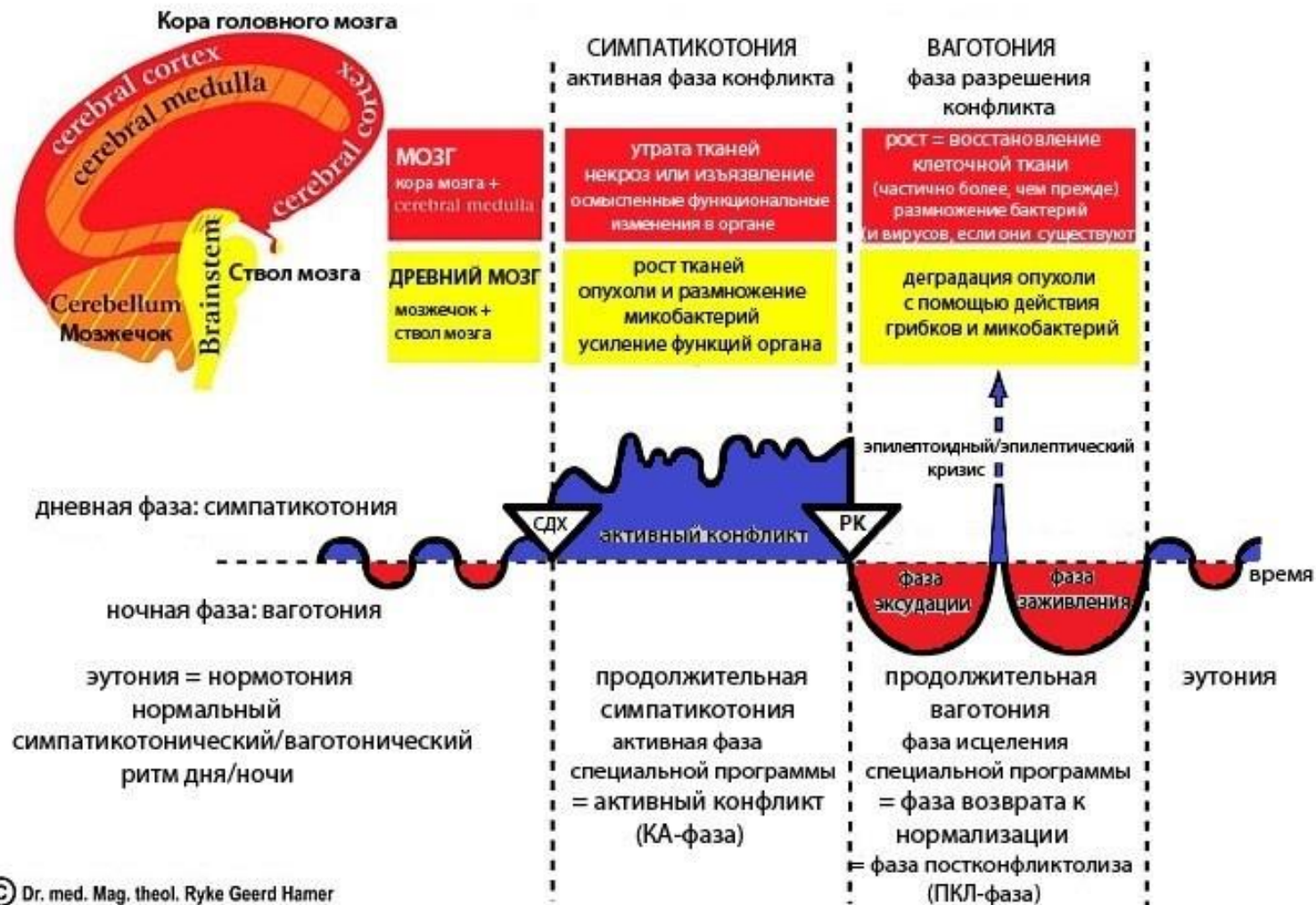


**Герд Хамер (Ryke Geerd Hamer) 1935–2017г.г.**  
**Терапевт, врач-онколог, доктор медицины и магистр теологии. Создатель и основоположник Германской Новой Медицины (Germanic New Medicine)**

# Компас Германской Новой Медицины

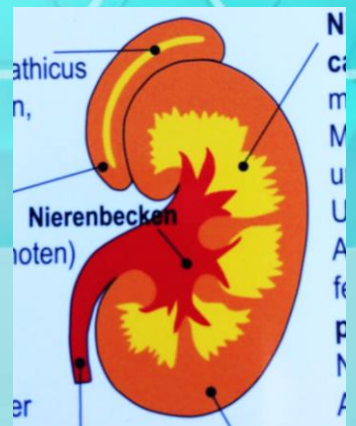
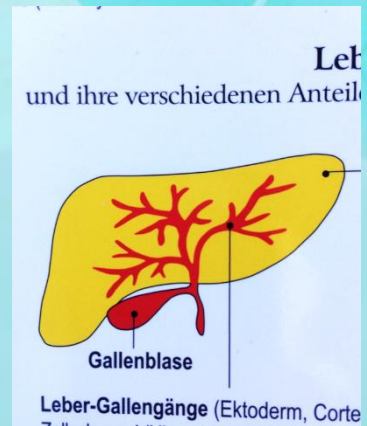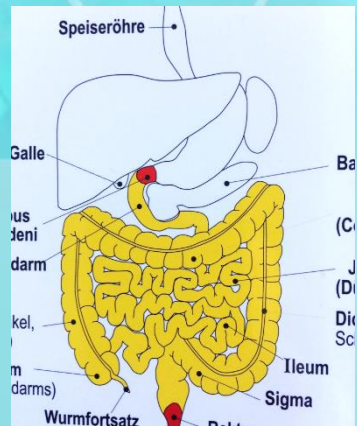
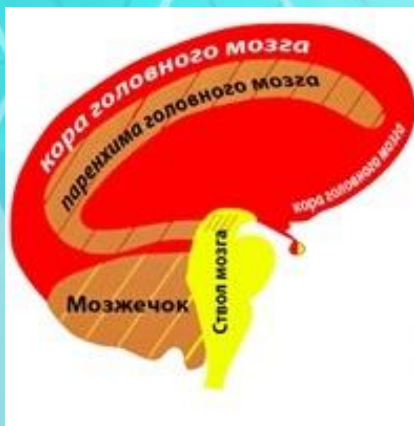## Онтогенетическая Система

### важных целесообразных биологических специальных программ (ЦБС)



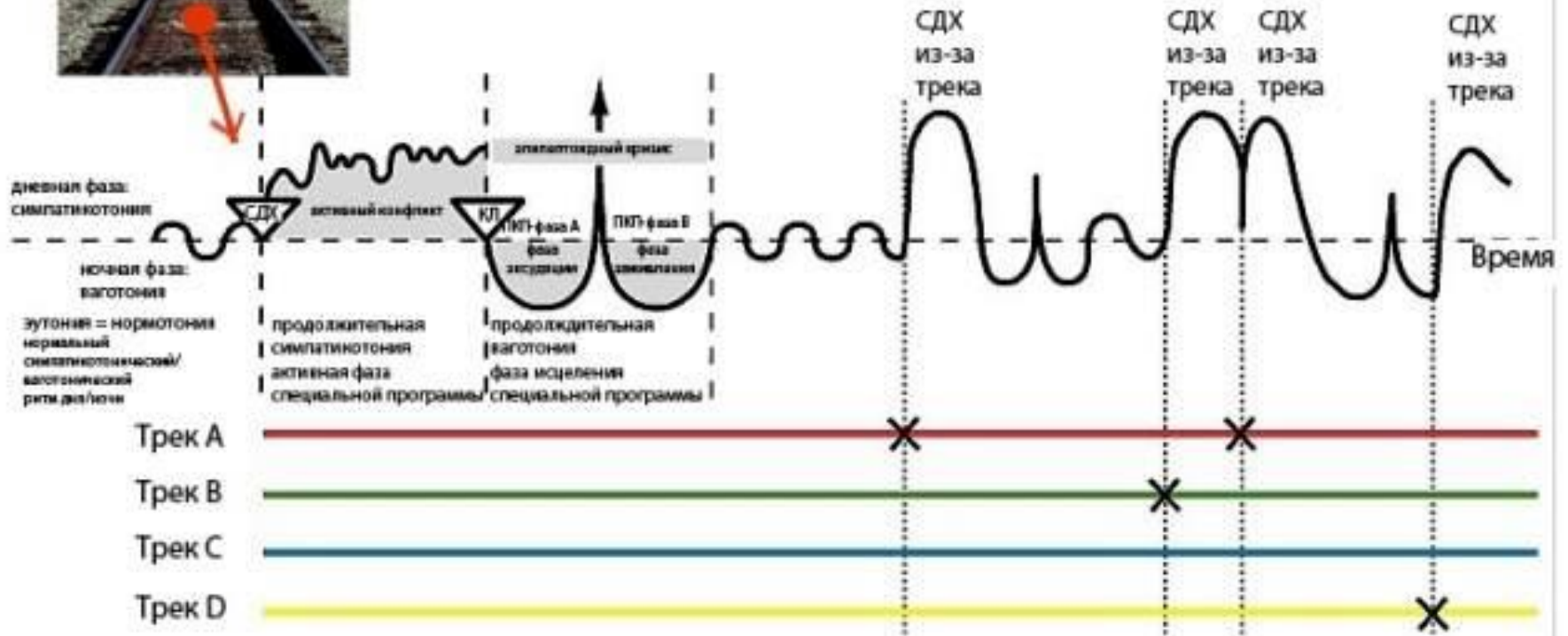


<b>ЭНДОДЕРМА</b> (внутренний зародышевый слой)	<b>Анаэробы</b> могут существовать без кислорода. Всегда присутствуют в организме	<b>НН в стволе мозга</b> Са-фаза: Адено-са (опухоль клетки+) Pcl-фаза: ТВ распад опухоли		<b>Кусковые</b>
<b>МЕЗОДЕРМА</b> (средний зародышевый слой)	<b>Аэробы</b> Собираются в ПКЭ 1 из окружающей среды.	<b>НН в мозжечке</b> Са-фаза: Адено-са (опухоль клетки+) Pcl-фаза: ТВ распад опухоли		<b>Защита от атаки</b>
<b>ЭКТОДЕРМА</b> (наружный зародышевый слой)	<b>Эволюция белка</b>	<b>НН в паренхиме головного мозга</b> Са-фаза: Некроз (потеря ткани) Pcl-фаза: Восстановление некротизированных участков (ткани больше, чем до этого)		<b>КСО</b>
		<b>НН в коре головного мозга</b> Са-фаза: Эпителиальные язвы Pcl-фаза: Заживление язв		<b>Территория / разлука</b>

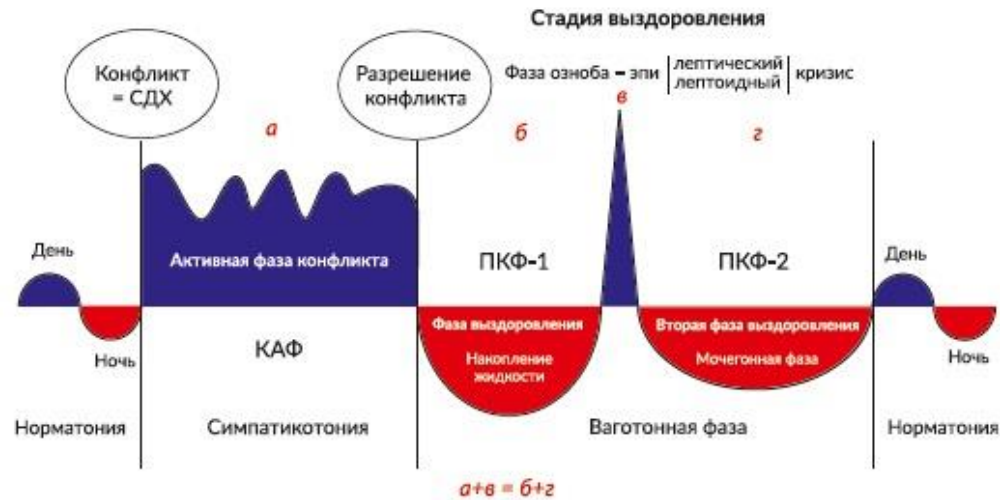




## Диаграмма треков



## ДВУХФАЗНОЕ ПРОТЕКАНИЕ КОНФЛИКТОВ



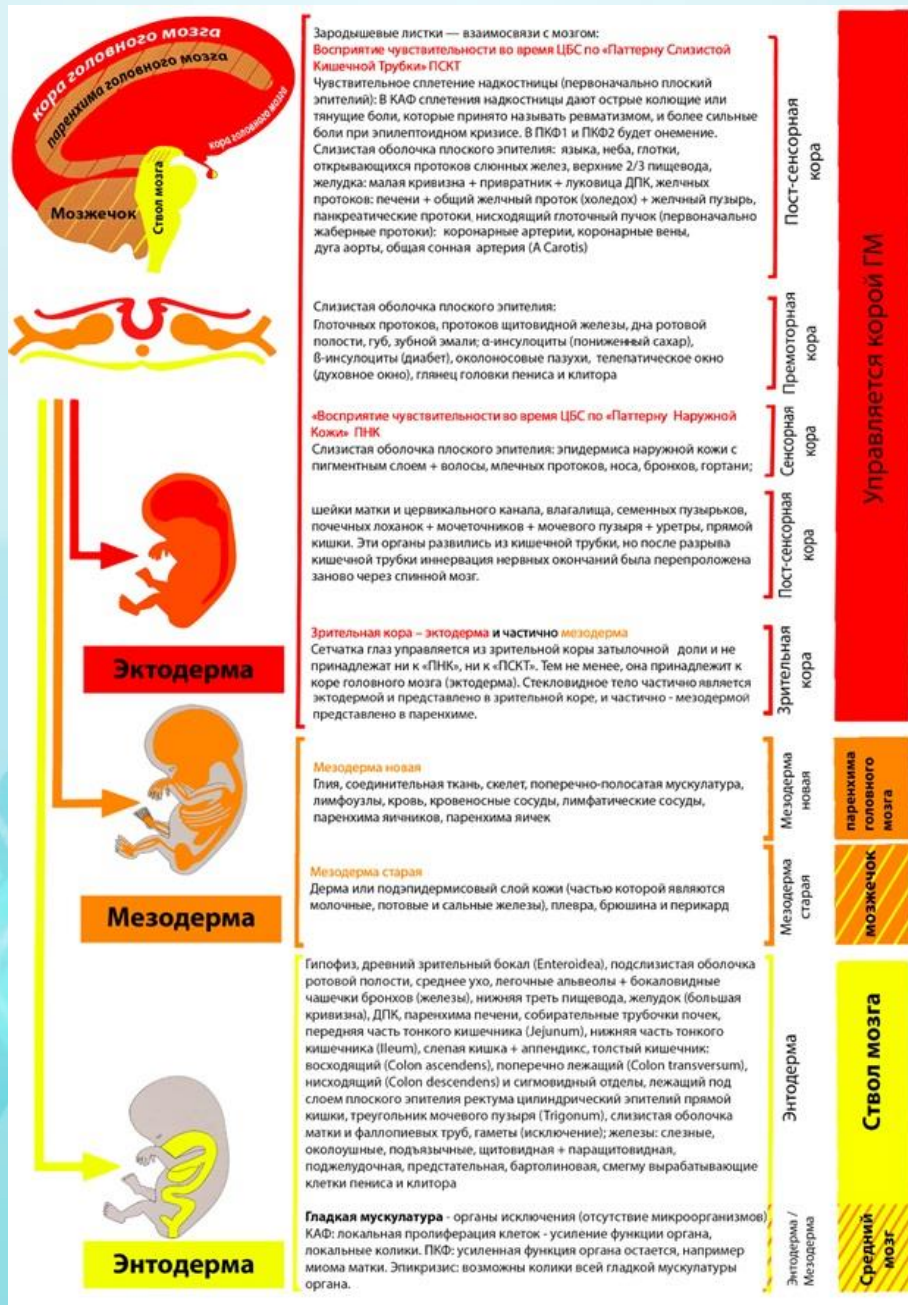## МНОГОФАЗНОЕ ПРОТЕКАНИЕ КОНФЛИКТОВ



## ОДНОФАЗНОЕ ПРОТЕКАНИЕ КОНФЛИКТОВ

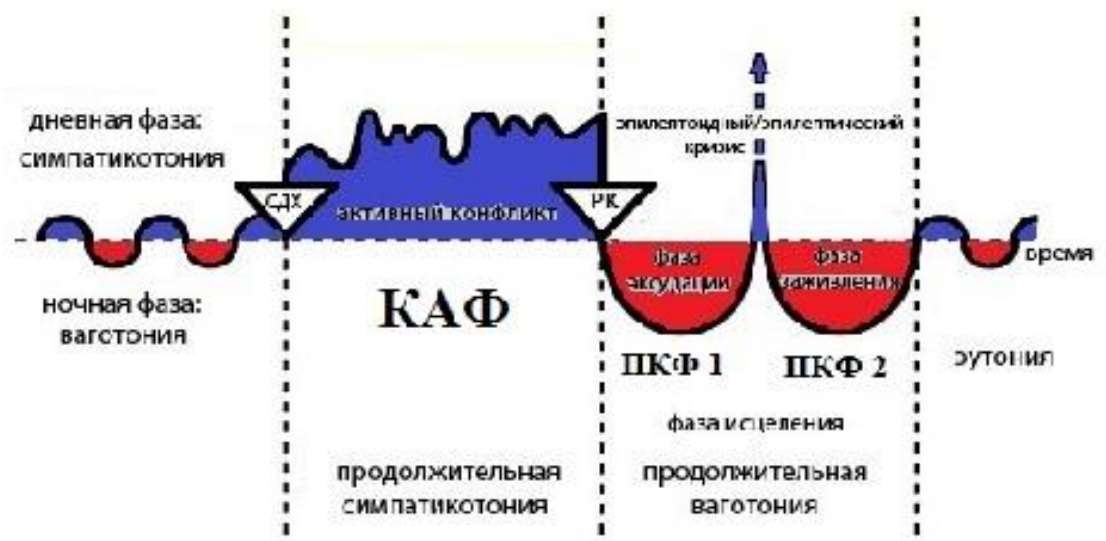
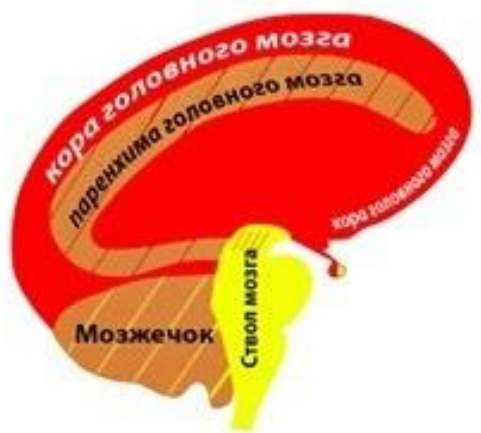
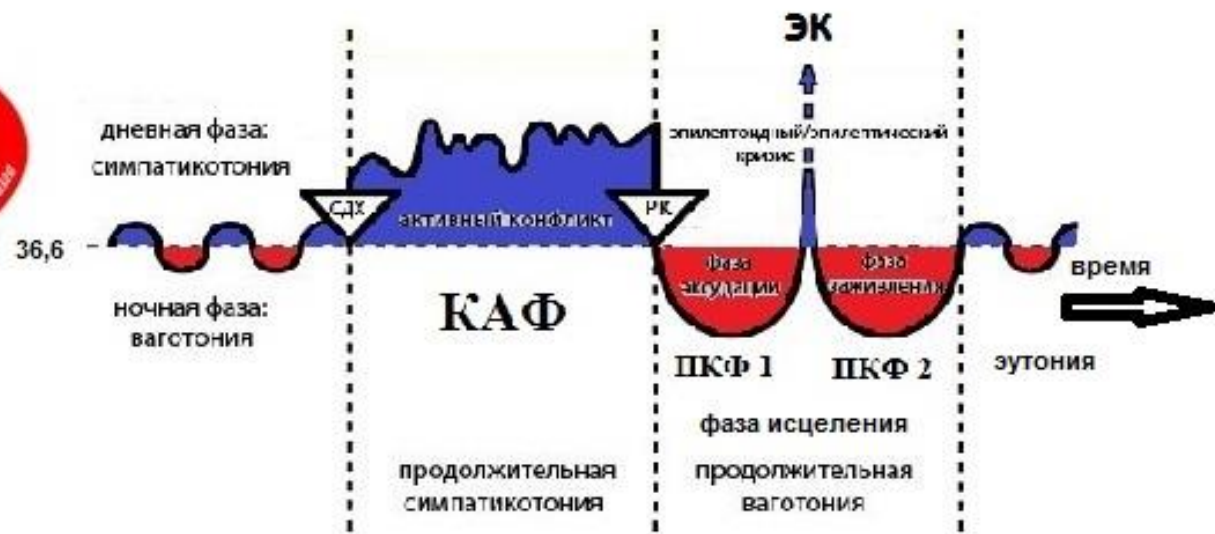


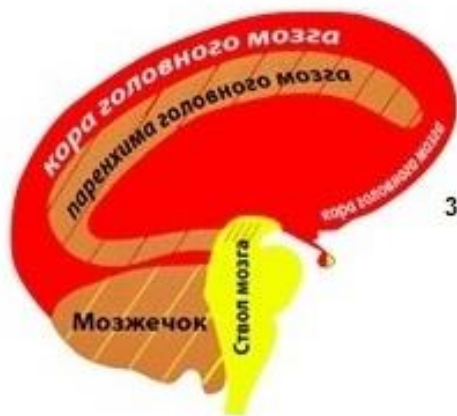



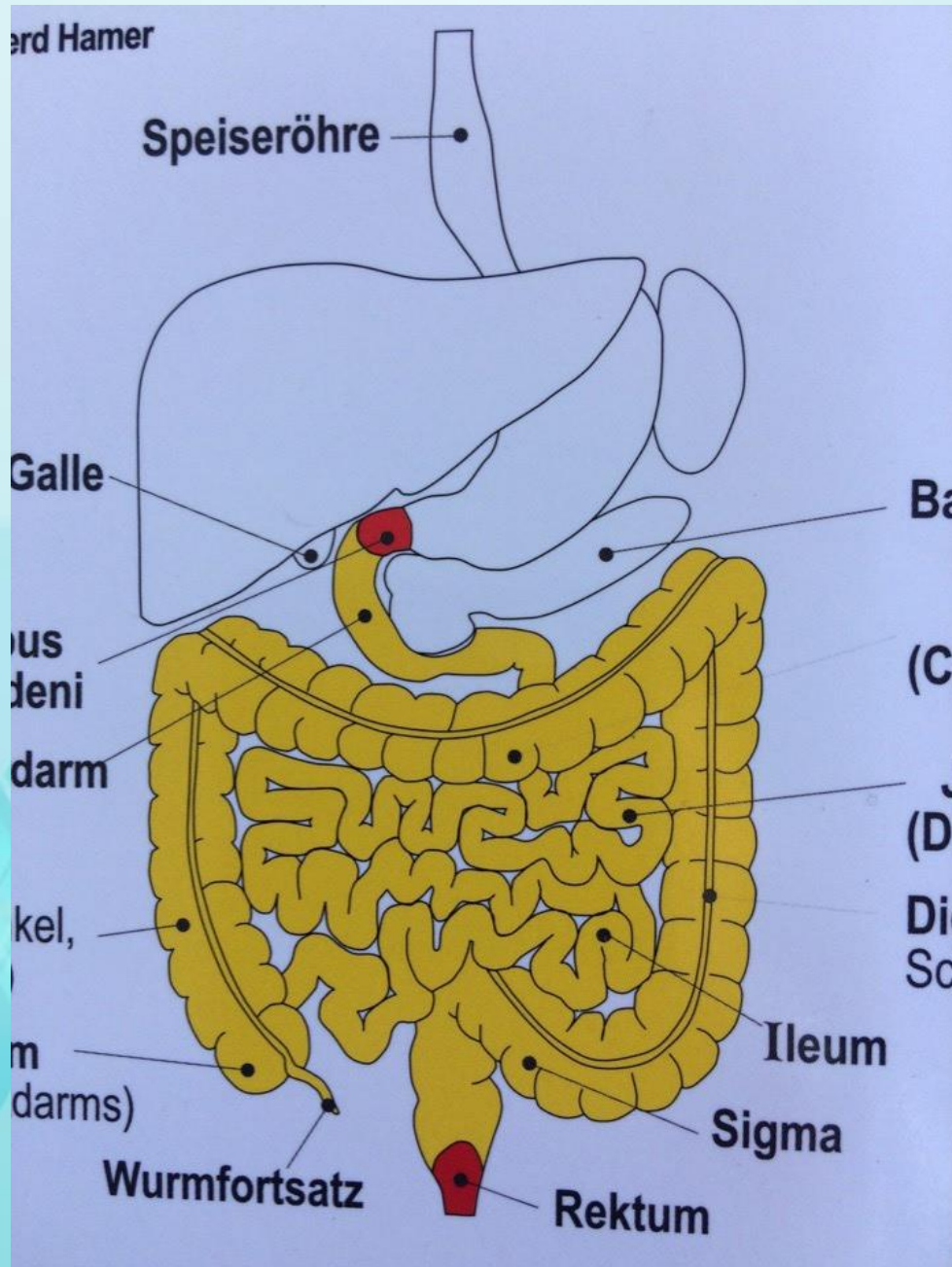
<b>ЭНДОДЕРМА</b> (внутренний зародышевый слой)	<b>Анаэробы</b> могут существовать без кислорода. Всегда присутствуют в организме	<b>НН в стволе мозга</b> Са-фаза Адено-са (опухоль клетки+)      РсI-фаза ТВ распад опухоли		<b>Кусковые</b>
<b>МЕЗОДЕРМА</b> (средний слой)		<b>НН в мозжечке</b> Са-фаза Адено-са (опухоль клетки+)      РсI-фаза ТВ распад опухоли		<b>Защита от атаки</b>





МЕЗОДЕРМА (средний зародышевый слой)	<b>Аэробы</b> Собираются в ПКФ 1 из окружающей среды.	<b>НН в паренхиме головного мозга</b>		<b>КСО</b>
		<b>Са-фаза:</b> Некроз (потеря ткани)	<b>Рс1-фаза:</b> Восстановление некротизированных участков (ткани больше, чем до этого)	
ЭКТОДЕРМА (наружный зародышевый слой)	<b>Эволюция белка</b>	<b>НН в коре головного мозга</b>		Территория / разлука
		<b>Са-фаза:</b> Эпителиальные язвы	<b>Рс1-фаза:</b> Заживление язв	





/3)

er Ulcera;  
die Speiseröhre

In vielen Fällen:  
**Darmschleimh**  
**ca-Phase:** Ader  
Schleimhaut.  
**pcl-Phase:** Tub  
Oesophagusvar

**Kleine Kurvatur**

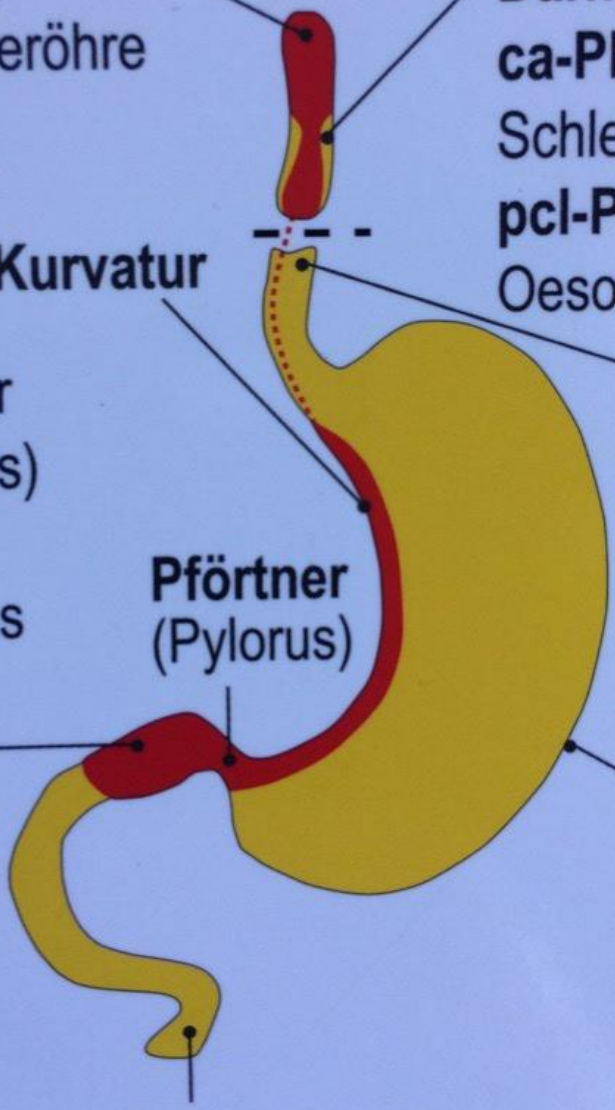
ter kurzer  
(gerdarms)  
riculi  
der Ulcus

**Speise**  
**ca-Phase**  
**pcl-Phase**  
Restzus

**Pförtner**  
(Pylorus)

hwür;  
es  
hwürs,

**Große Ku**  
**ca-Phase**  
sekretoris  
**pcl-Phase**  
mit Nachts



**Zwölffingerdarm**



# Der Zahn

heol. Ryke Geerd Hamer

## Blatt:

verlauf im SBS folgt dem  
"Innere Haut-Schema", d.h.

1. ca-Phase,

2. cl-Phase, außer

3. hier nochmals stärkere Schmerzen.

4. wicklungsgeschichtlich

5. attenepithel, enthält Sensibilität!

6. 7. zubeißen dürfen;

8. 9. er oder Kind, re. für Partner;

10. 11. er, re. für Mutter oder Kind;

12. 13. era, bzw. Schmelzdefekt;

14. 15. ilung, bzw. Wiederauffüllung

16. 17. defektes;

18. 19. haut:

20. 21. s ausspucken zu wollen;

22. 23. er oder Kind, re. für Partner;

24. 25. er, re. für Mutter oder Kind;

26. 27. era der Schleimhaut;

28. 29. ilung der Ulcera der Schleimhaut;

## Pulpenhöhle:

1. a) Nerven für Schmelz;

b) Nerven für Periodont;

c) Nerven für Dentin (frontales Marklager);

2. Arterien und Venen;

Zahnhals

Periost

Periodont

Mittl

1. Zah

Der

Kno

Ko

ca-

pcl

2. Kie

Ko

RH

LH

ca-

dad

sch

pcl

Ost

bei

The

der

Zäh

In

Al

Ko

„lo

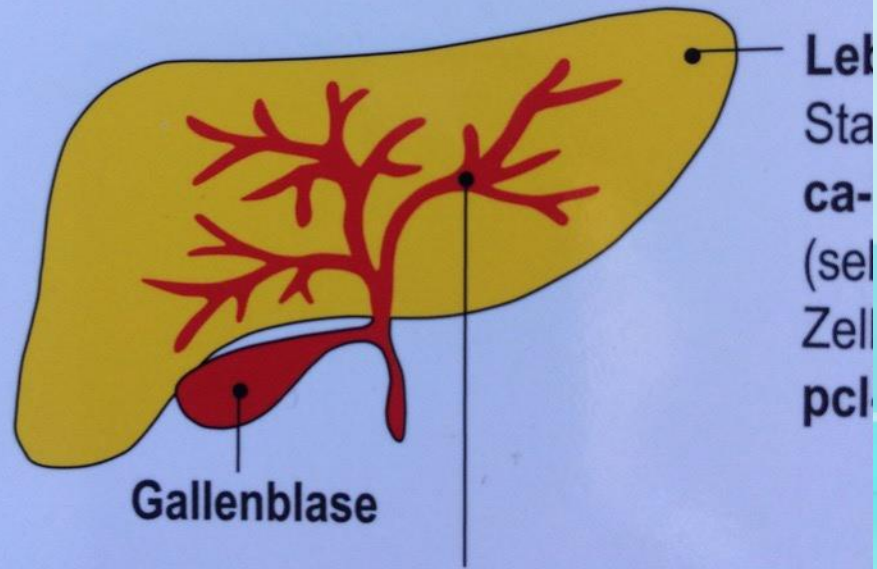
Na

ca

rs (falls Mykobakterien

# Leber

und ihre verschiedenen Anteile m



**Leber-Gallengänge** (Ektoderm, Cortex-ge  
Zellschwund (Ulcera) in der **ca-Phase**. Zellwi  
(Hepatitis) in der **pcl-Phase**

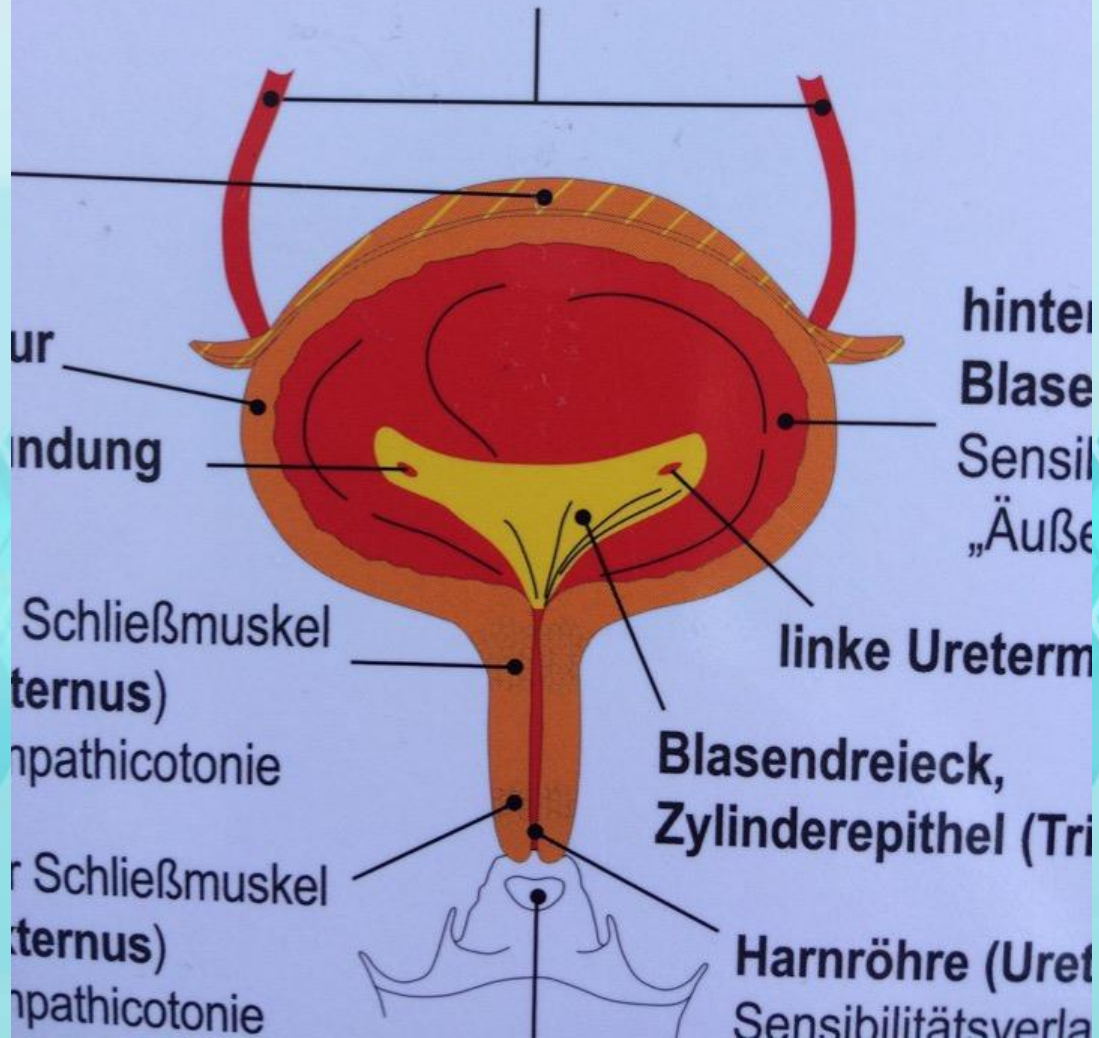


# Querschnitt durch die Blase vor

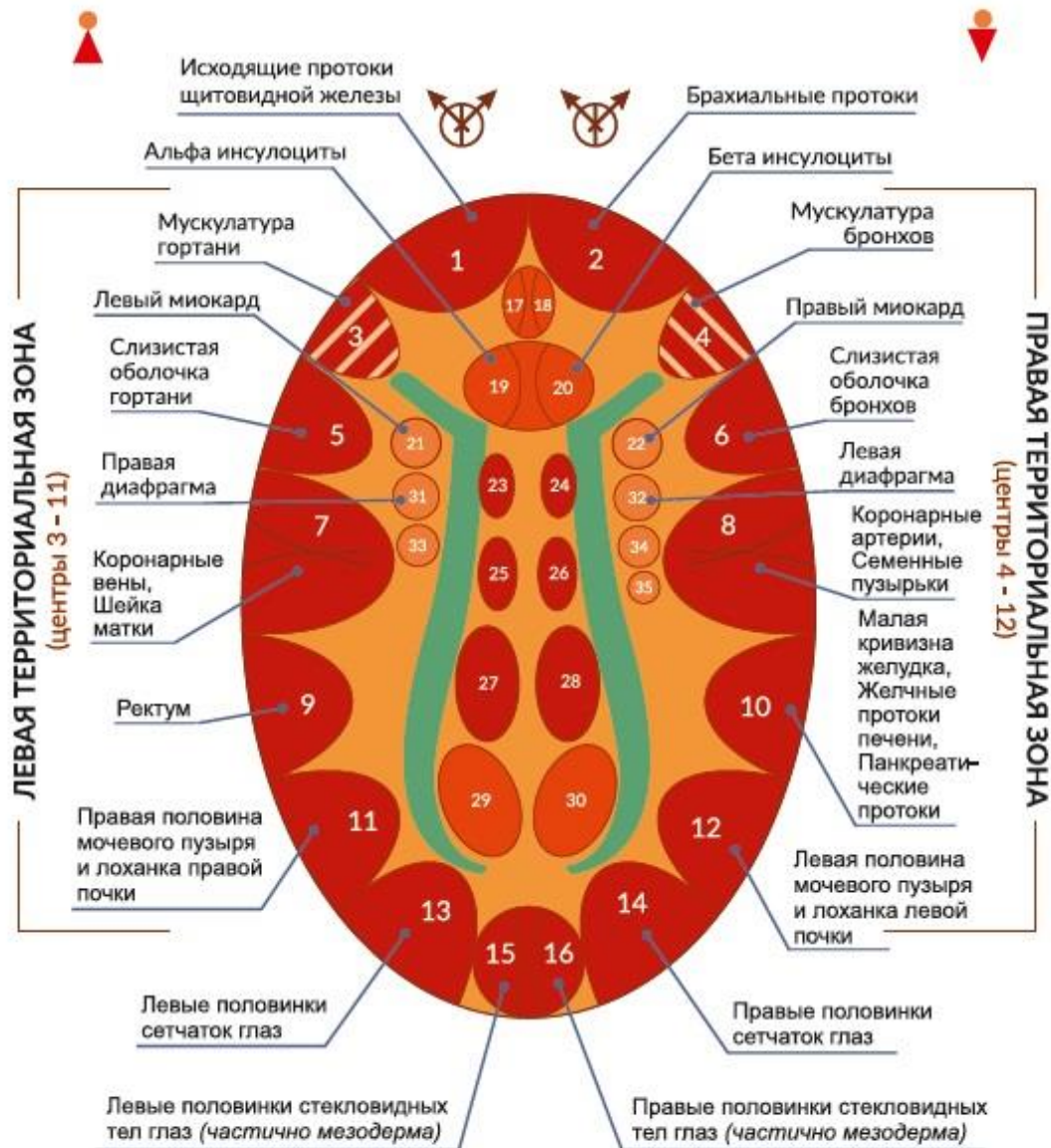
innere Harnleiter-Schleimhaut (Ureter)

"Übergangsepithel" = Plattenepithel;

Sensibilitätsverlauf im SBS nach „Äußere H



# КОРА ГОЛОВНОГО МОЗГА

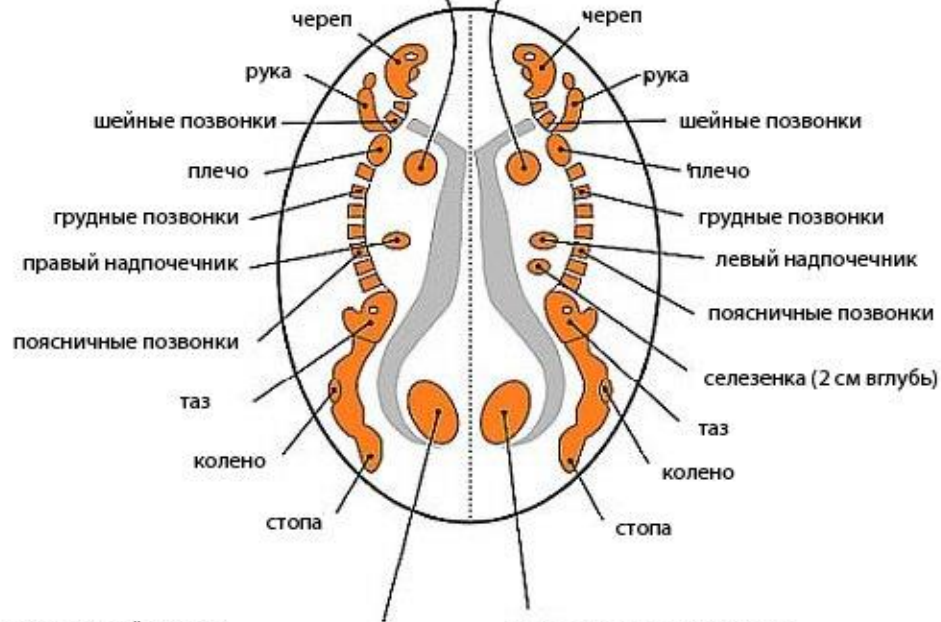




## ОТНОШЕНИЯ МЕЖДУ CEREBRAL MEDULLA И ОРГАНАМИ

Центр для поперечно-полосатой мускулатуры  
 левого миокарда (первоначально правой  
 коронарной трубки)  
 При конфликте: некроз ткани левого миокарда  
 Эпилептоидный кризис: инфаркт левого миокарда  
 =эпилептический сердечный приступ

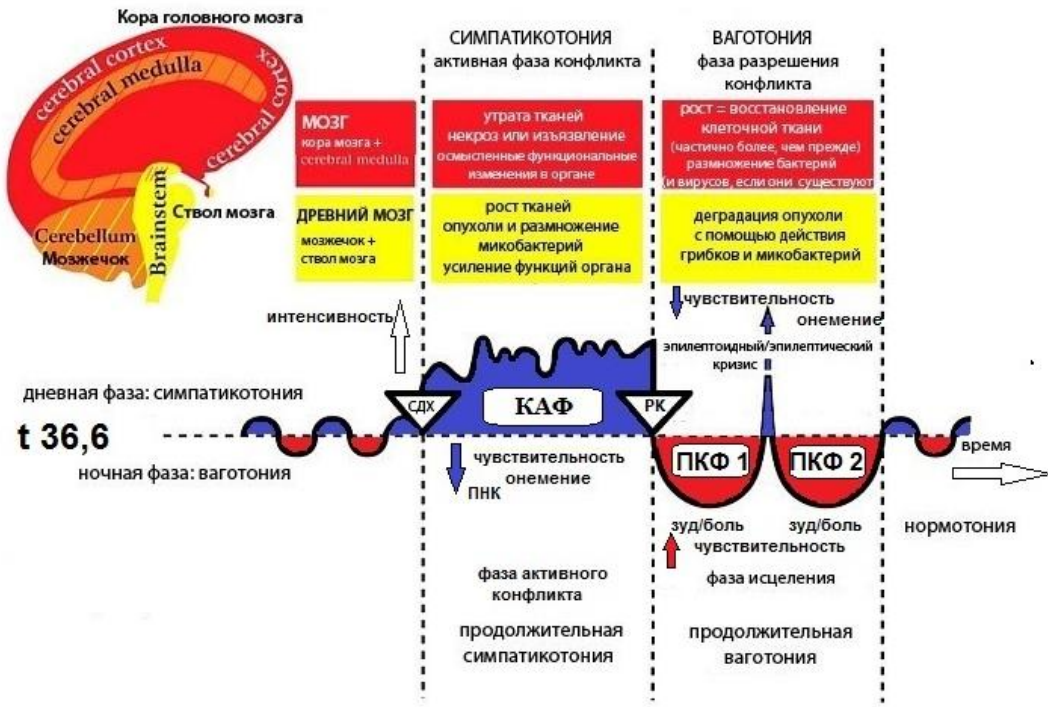
Центр для поперечно-полосатой мускулатуры  
 правого миокарда (первоначально левой  
 коронарной трубки)  
 При конфликте: некроз ткани правого миокарда  
 Эпилептоидный кризис: инфаркт правого миокарда  
 =эпилептический сердечный приступ



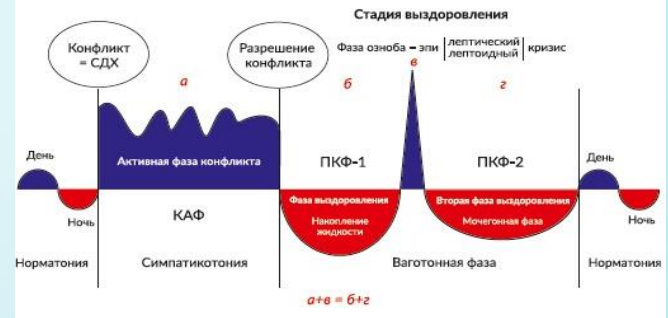правое яичко, правый яичник  
 перекрестные отношения между мозгом и органом  
 паренхима левой почки (клубочки)  
 (2 см вглубь)  
 неперекрестные отношения между мозгом и органом

левое яичко, левый яичник  
 перекрестные отношения между мозгом и органом  
 паренхима правой почки (клубочки)  
 (2 см вглубь)  
 неперекрестные отношения между мозгом и органом


## Компас Германской Новой Медицины Онтогенетическая Система важных целесообразных биологических специальных программ (ЦБС)



### ДВУХФАЗНОЕ ПРОТЕКАНИЕ КОНФЛИКТОВ



### МНОГОФАЗНОЕ ПРОТЕКАНИЕ КОНФЛИКТОВ

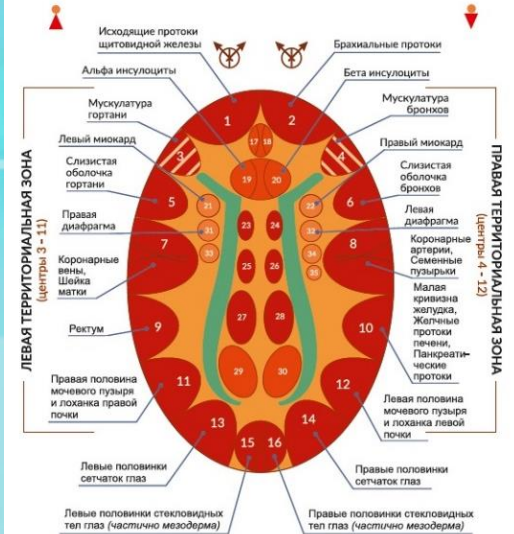


### ОДНОФАЗНОЕ ПРОТЕКАНИЕ КОНФЛИКТОВ



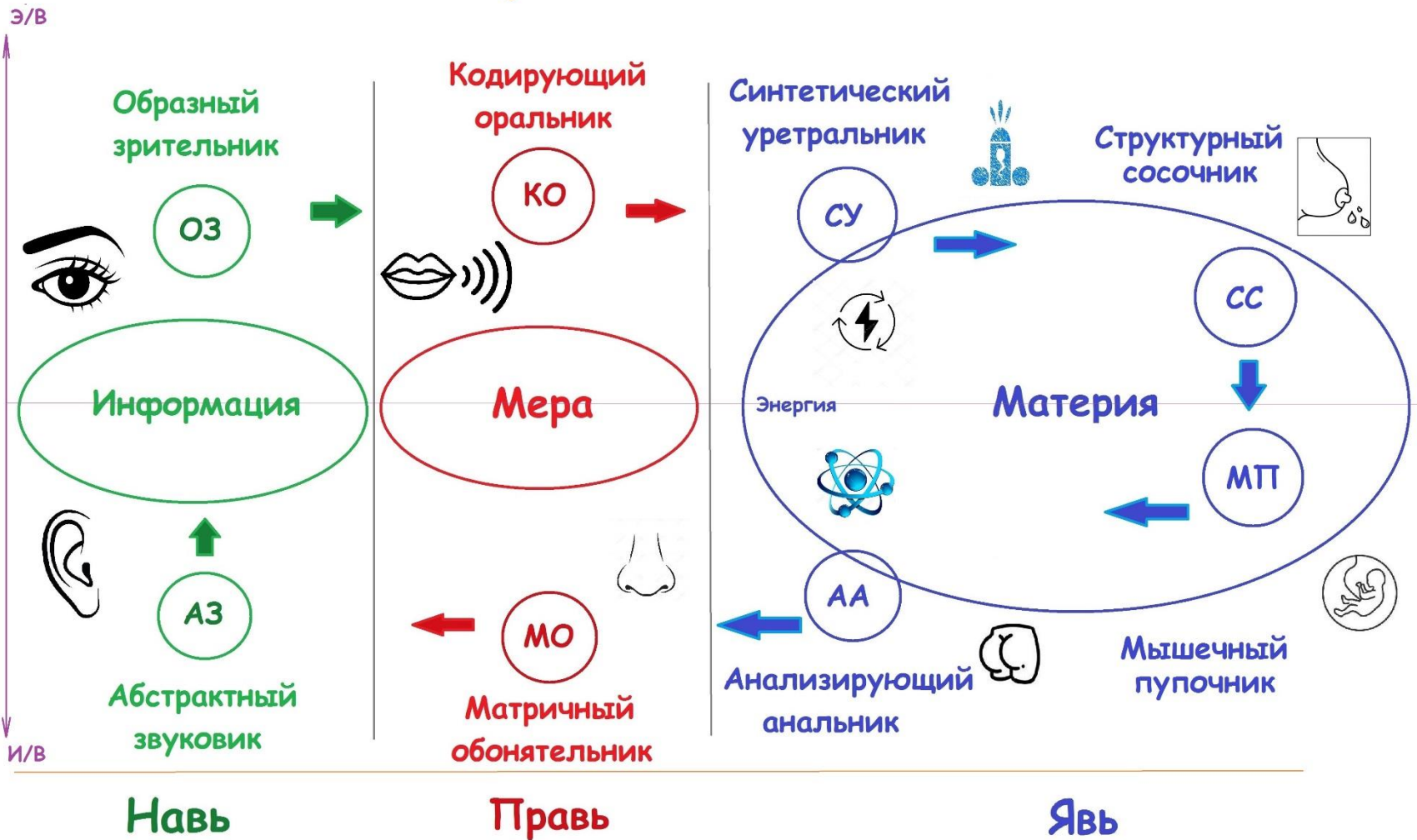
<b>ЭНДОДЕРМА</b> (внутренний зародышевый слой)	<b>Анаэробы</b> могут существовать без кислорода. Всегда присутствуют в организме	<b>НН в стволе мозга</b>	<b>Кусковые</b>
		Са-фаза: Адено-са (опухоль клетки+)	Pcl-фаза: ТВ распад опухоли
		<b>НН в мозжечке</b>	<b>Защита от атаки</b>
		Са-фаза: Адено-са (опухоль клетки+)	Pcl-фаза: ТВ распад опухоли
		<b>НН в паренхиме головного мозга</b>	<b>КСО</b>
		Са-фаза: Некроз (потеря ткани)	Pcl-фаза: Восстановление некротизированных участков (ткани больше, чем до этого)
		<b>НН в коре головного мозга</b>	<b>Территория / разлука</b>
		Са-фаза: Эпителиальные язвы	Pcl-фаза: Заживление язв
<b>МЕЗОДЕРМА</b> (средний зародышевый слой)	<b>Аэробы</b> Собираются в ПКЭ 1 из окружающей среды.		
<b>ЭКТОДЕРМА</b> (наружный зародышевый слой)	<b>Эволюция белка</b>		

### КОРА ГОЛОВНОГО МОЗГА





# Сенсорика и психотипы





# Сверкунов

# Артём Владимирович

Клинический психолог. Специалист в области лечебной физической культуры.  
Общественный деятель.

Фонд развития человека «Стать»

[vk.com/frchs](https://vk.com/frchs)

[vk.com/zdravnica\\_rus](https://vk.com/zdravnica_rus)

[t.me/zdravnica\\_rus](https://t.me/zdravnica_rus)

[+7-922-18-16-109](tel:+79221816109)

